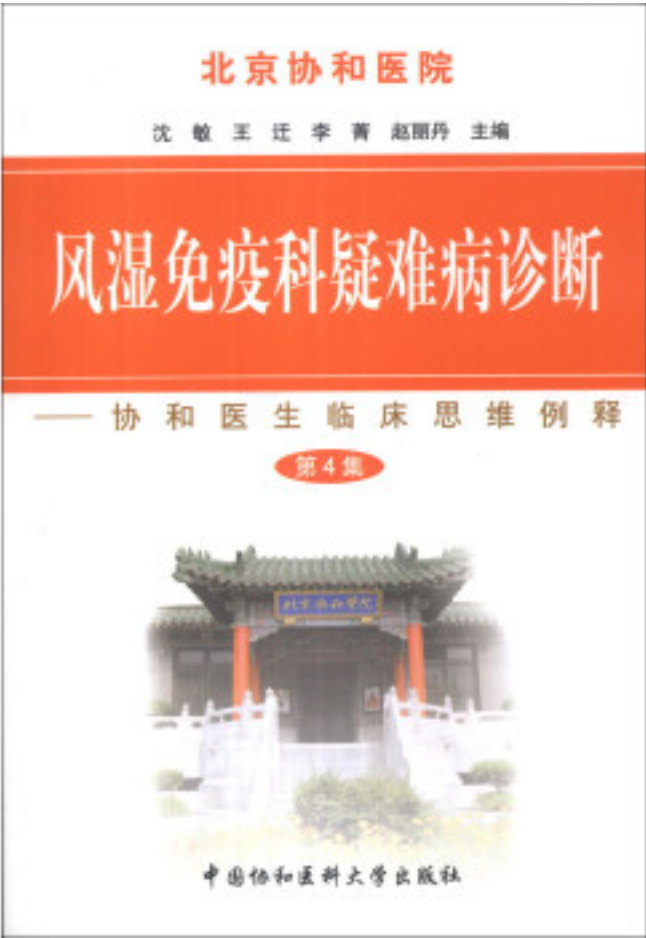


# 风湿免疫科疑难病诊断：协和医生临床思维例释（第4集）



[风湿免疫科疑难病诊断：协和医生临床思维例释（第4集）\\_下载链接1](#)

著者:沈敏，王迁，李菁 等 编

[风湿免疫科疑难病诊断：协和医生临床思维例释（第4集）\\_下载链接1](#)

标签

评论

协和的书值得一看，贴近临床。

-----  
质量很好，又经济实惠，还送货到家，值得购买

-----  
内容专业，需要有一定基础的人阅读，非常好。一口气全系列都买了。

-----  
不错.....

-----  
早就想买咯，趁着搞活动买，划算多了

-----  
还行！有些内容不是太复杂！

-----  
好好还好还好还好好好好好还好还好还好还好

-----  
内容不错，不过得有时间看才行

-----  
非常棒非常棒非常棒非常棒非常棒！

-----  
第一次在京东上购买图书，全新未拆封，正版，值得购买

-----  
东西不错，物流速度快，相当给力

-----  
挺好的，协和风湿免疫科出品，学习中~~~~

-----  
质量好，配送快，非常愉快的购物体验。

-----  
书不错，值得慢慢学习！！！！

-----  
没买全，下次还要买

-----  
全新正品、价廉物美、服务周到、发货快捷。

-----  
帮朋友买的，包装很严实，书质量也很好，活动买的，价格很实惠

-----  
提升医技必备，好评

-----  
没怎么看，应该还不错吧！

-----  
快递给力。好好学习，天天向上。

-----  
必须顶！！！ 母校风湿免疫科编写的丛书

-----  
前3集没买，下次再继续

-----

在看第一册，很好，真的好?????????

-----  
内容对于我很有帮助

-----  
还没看，待评价

-----  
这个还是不错的，值得有关专业人事阅读

-----  
挺好的，内容好，质量好

-----  
终于把它到手了，很喜欢病案的学习。

-----  
好评好评好评好评好评好评

-----  
非常不错！对临床帮助很大！

-----  
书不错，毕竟协和出品的

-----  
很好的书，好好看看有用

-----  
每集都买，读后获益良多，建议多买！

-----  
值得学习

-----  
很好的书

-----  
还没看

-----  
很好

-----  
还行

-----  
实用

-----  
不错

-----  
好

-----  
沈敏医师（风湿免疫科）：经过多科积极努力，患者最终诊断为：结核感染（亚急性血行播散型肺结核，脑脊髓结核脓肿），系统性红斑狼疮（狼疮性肾炎IV+V型）。本次发热和截瘫系结核感染所致。2007年内科大查房曾由呼吸科提供过类似结核性脑脊髓脓肿的病例。该患者肺部主要表现为磨玻璃影，以及下肺结节影部分融合。该患者因肢体无力，行头颅及脊髓MRI显示颅内及脊髓多发环形强化“葡萄样”病灶，符合结核脓肿（图32-7）。主治医师张弘医师在当时总结了2000~2007年血行播散型肺结核累及中枢神经系统共16例患者，发现所有患者均出现脑膜刺激征表现。神经科关鸿志医师总结了2007年前共12例结核性脑脓肿患者，其中仅有1例合并出现脊髓脓肿。我们通过病案室资料检索了从北京协和医院建院至2011年3月住院病例，其中血行播散型肺结核合并中枢神经系统结核感染共50例，单纯颅内结核感染23例，合并脊髓结核感染者仅3例。由此可见脊髓结核非常罕见。在风湿免疫科，SLE合并脑结核脓肿的情况又如何呢？北京协和医院风湿免疫科徐东、徐燕医师曾总结1995~2001年北京协和医院收治4130例狼疮患者中，脑脓肿共15例，其

中10例（66.7%）最终诊断为结核，3例奴卡菌，1例非结核分枝杆菌，另1例可能为普通细菌。10例结核感染患者中有6例从痰或组织中获得确凿病原学证据。该15例SLE患者原发病均稳定，所有患者均出现脑脊液蛋白质增多，MRI表现为环形强化病灶或脑膜强化。我们形象地将这种结核脓肿环形强化病灶称为颅内的“葡萄”。

-----  
风湿免疫科疑难病诊断：协和医生临床思维例释（第4集）与前三集相互衔接，内容新颖。个人感觉很好，值得推荐！

-----  
[风湿免疫科疑难病诊断：协和医生临床思维例释（第4集）\\_下载链接1\\_](#)

## 书评

[风湿免疫科疑难病诊断：协和医生临床思维例释（第4集）\\_下载链接1\\_](#)